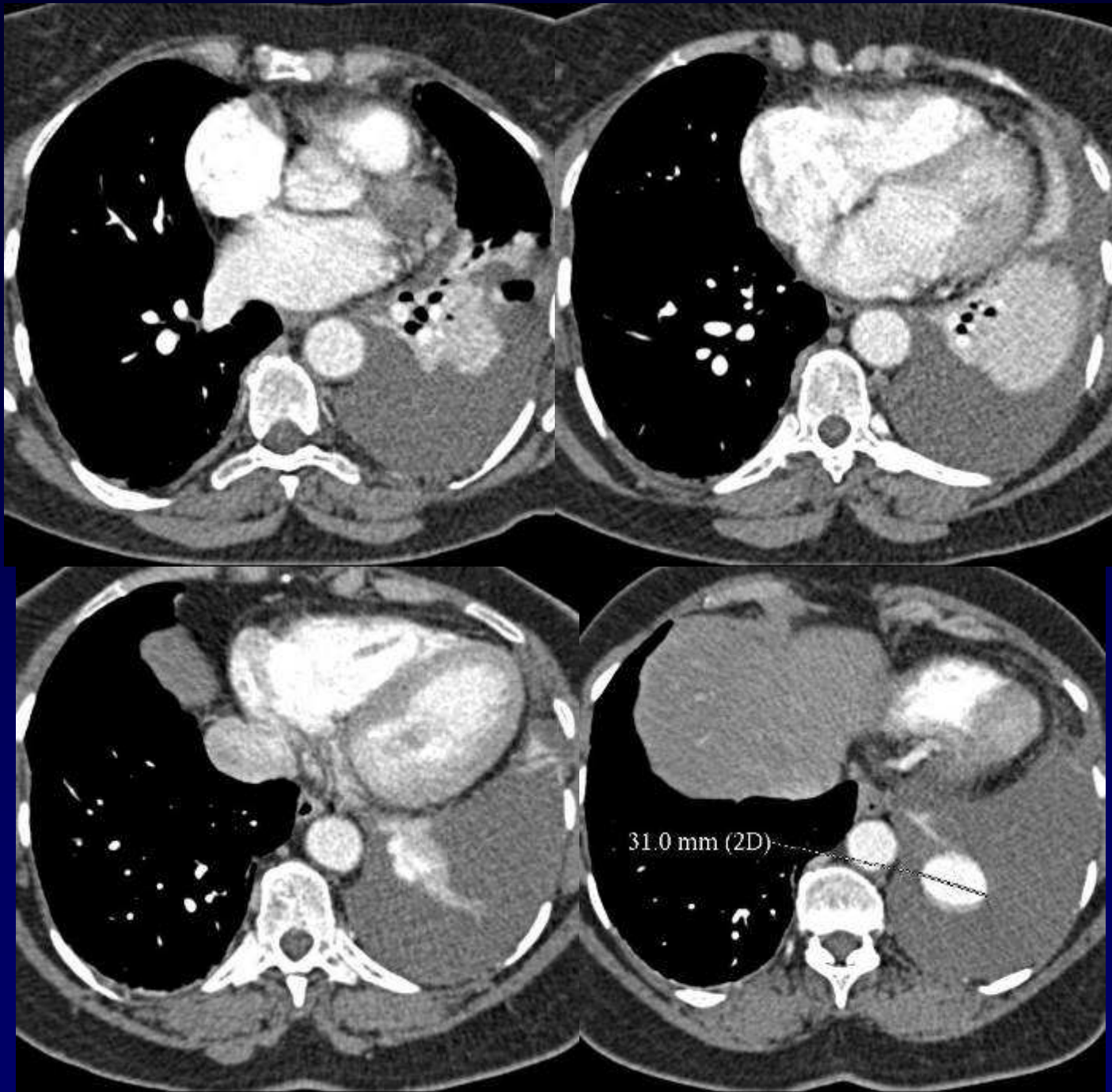
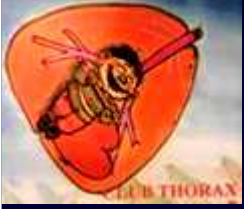
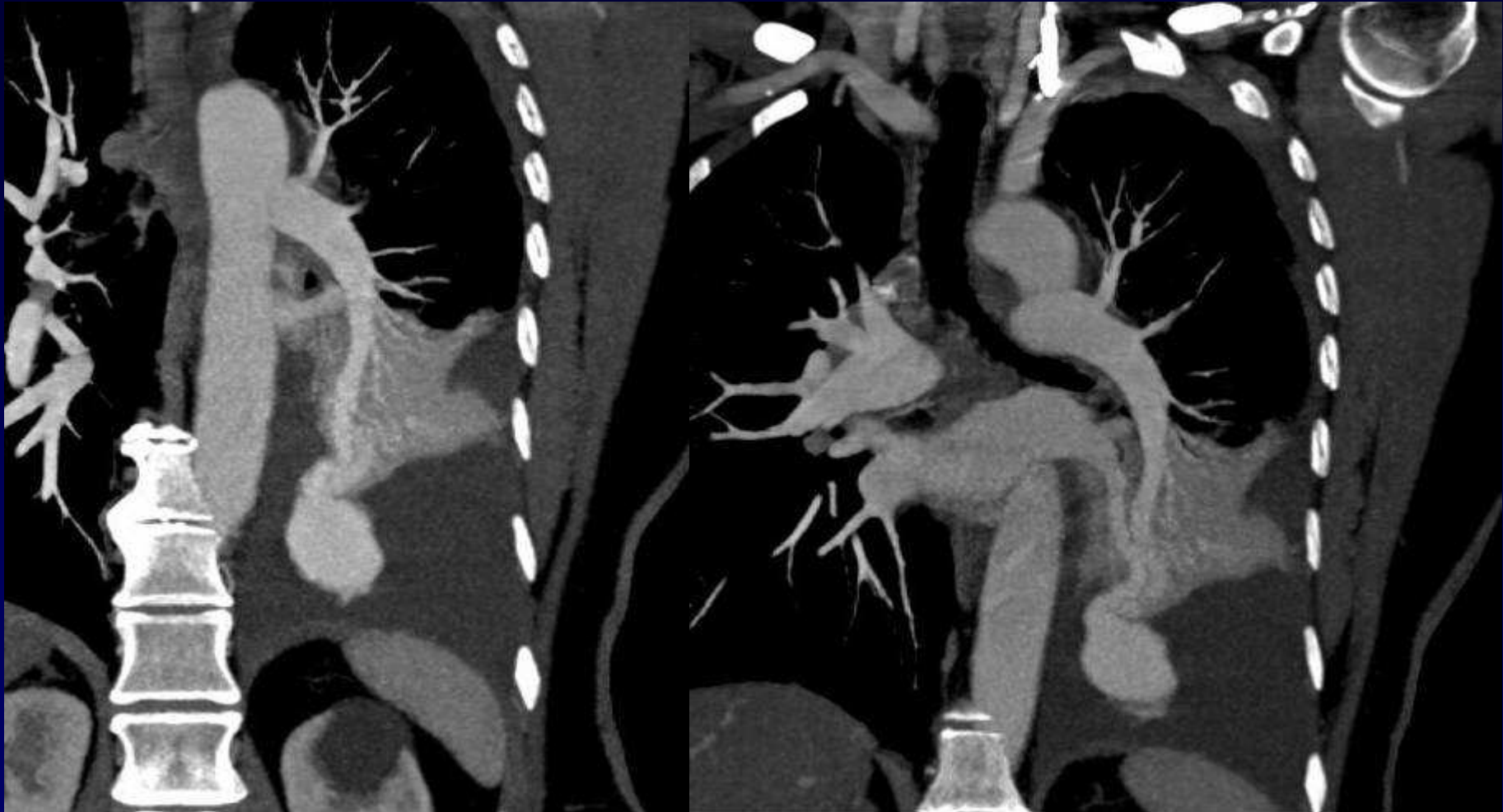
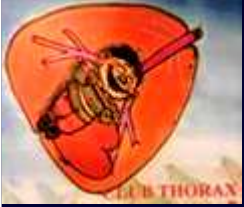

## **Dossier 3**

**C. MEUNIER**

- **Femme de 66 ans**
- **Douleur basithoracique gauche brutale**
- **Dyspnée progressive**
- **Hb : 9gr/100 ml**
- **Radio thorax : épanchement pleural gauche**
- **Scanner thoracique**







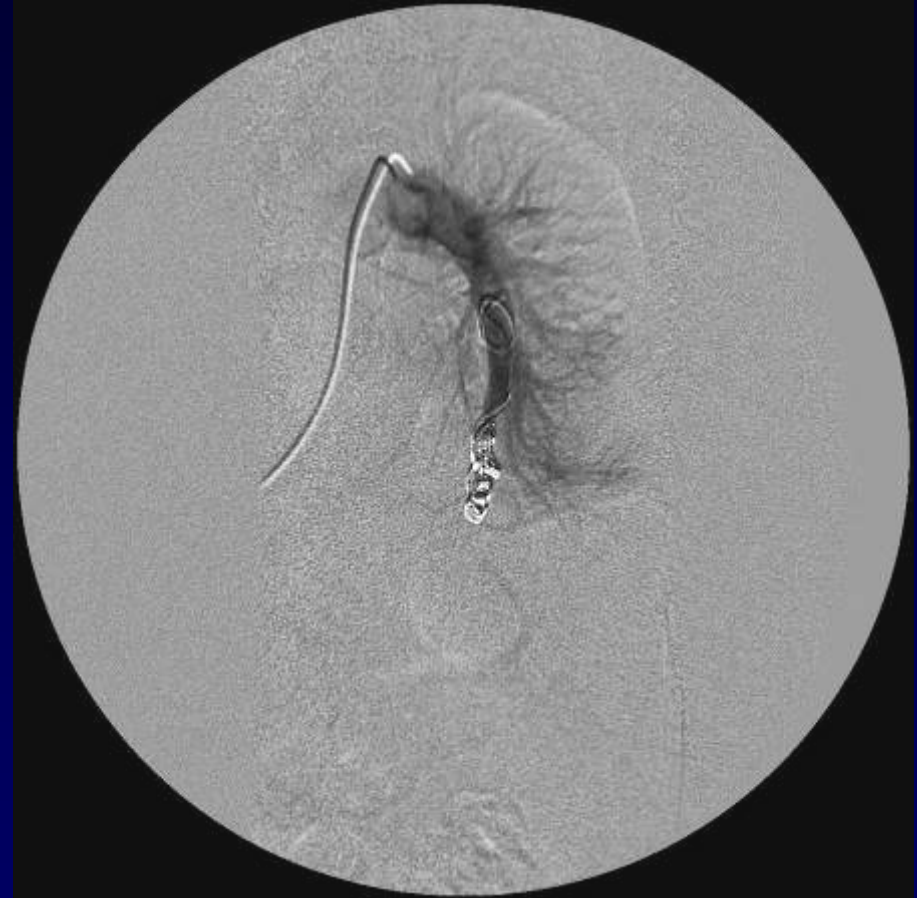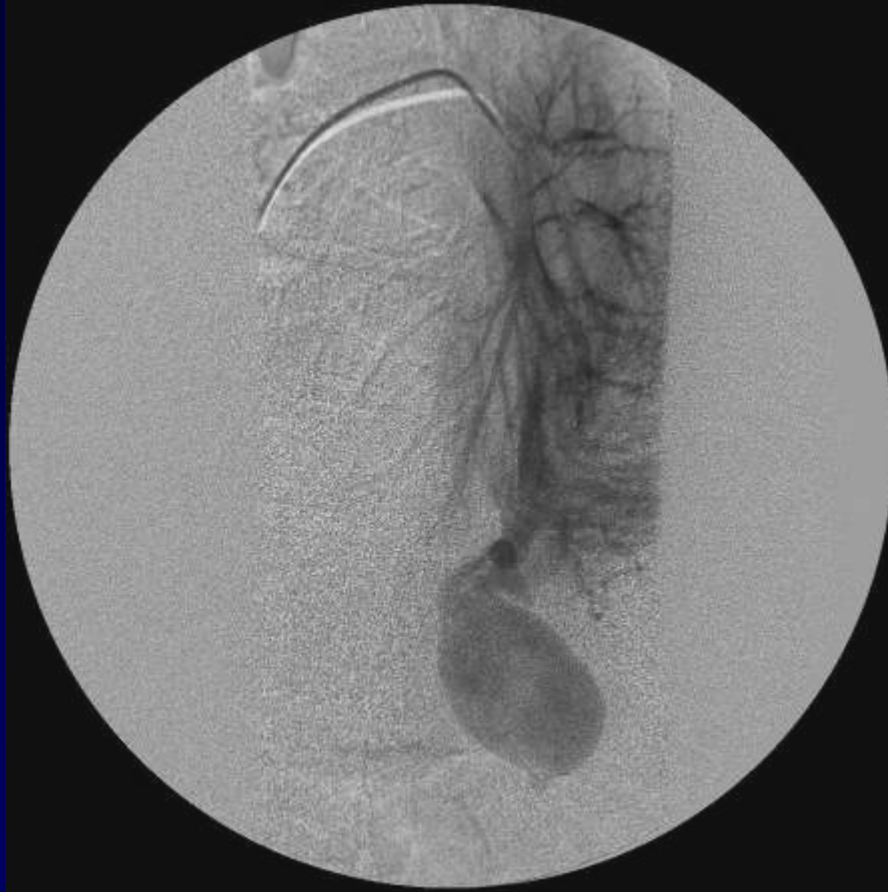**Diagnostic ?**



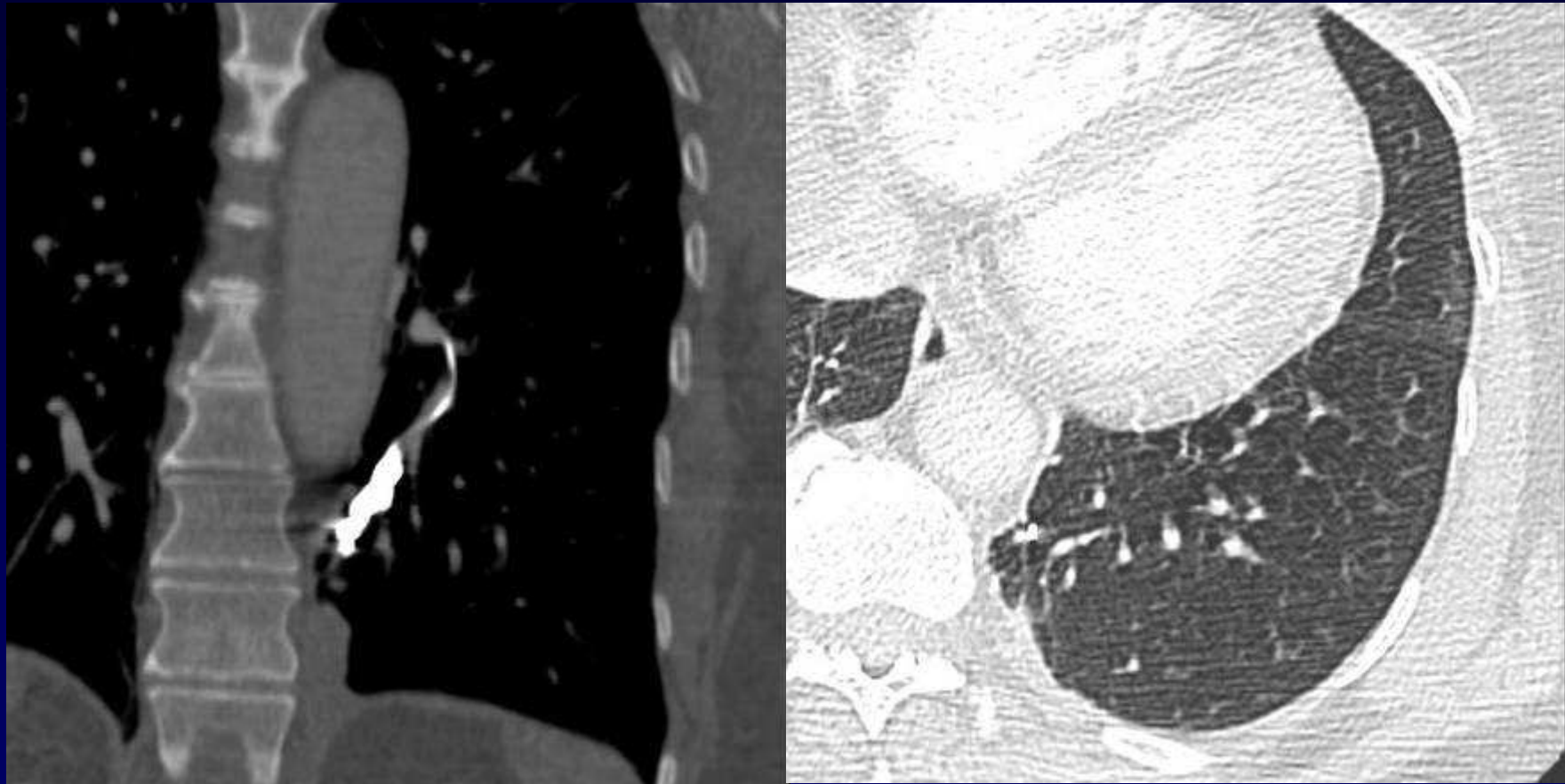
## Diagnostic

**Malformation artério-veineuse  
pulmonaire lobaire inférieure gauche  
(A10) fissurée dans la plèvre.**

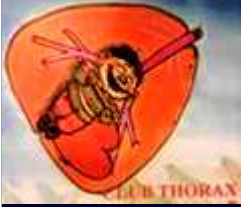**Codage : Plèvre – Poumon – Cardiovasculaire - Congénital**



**Vaso-occlusion par spirales métalliques**



**Contrôle à distance de la vaso-occlusion**



## Référence

**P. Lacombe et al.**

**Malformations artério-veineuses pulmonaires :  
Diagnostic et traitement.**

*Sang Thrombose Vaisseaux 2008 ; 20 (1) : 34-42.*